Divertículos faringoesofágicos

S Périé
J Lacau St Guily

Resumen. – *Los divertículos faringoesofágicos de Zenker se manifiestan por un cuadro clínico característico. Afectan a una población de edad avanzada y la sintomatología característica es la disfagia progresiva marcada por regurgitaciones. Las aspiraciones de alimentos y la pérdida ponderal secundaria amenazan el pronóstico vital de los pacientes. El tránsito esofágico baritado es el examen que confirma el diagnóstico. La fibroendoscopia de la deglución puede ser útil al objetivar las regurgitaciones y permitir el seguimiento de la evolución de los pacientes. El tratamiento consiste en liberar el cuello del divertículo responsable de las alteraciones, realizando una miotomía de la unión faringoesofágica extramucosa o transmucosa por vía endoscópica.*

© 2000, Editions Scientifiques et Médicales Elsevier SAS, París. Todos los derechos reservados.

Introducción

Los divertículos faringoesofágicos de Zenker son hernias adquiridas de la mucosa faríngea posterior desarrolladas en la unión faringoesofágica, entre las fibras del músculo constrictor inferior y las del músculo cricofaríngeo (MCF); son responsables de trastornos de la deglución, agravados por las broncoaspiraciones. La disfunción del MCF parece desempeñar un papel importante en la patogenia, como lo atestiguan la edad, a menudo tardía, de su presentación, la eficacia de la miotomía del esfínter esofágico superior (EES) y los resultados de trabajos histológicos.

Anatomía

El EES, situado en la unión faringoesofágica, comprende el MCF, el último centímetro del constrictor inferior y los primeros centímetros del esófago cervical [24, 28, 35, 45, 54]. Debido a las inserciones cartilaginosas de las fibras musculares, el EES es un esfínter musculocartilaginoso [15, 27].

Los músculos constrictores forman un rafe mediano posterior fibroconjuntivo por la unión de los haces musculares oblicuos homo y contralaterales. Este rafe desaparece en la unión faringoesofágica, donde las fibras de los haces cricofaríngeos de los constrictores inferiores se horizontalizan y se unen a las fibras oblicuas superiores del MCF. El MCF está constituido por los haces musculares oblicuo y transverso, que se insertan en anillo, a uno y otro lado del cartílago cricoides. Las fibras musculares superiores del esófago cervical son circulares y fusionan con las fibras del MCF antes de transformarse en oblicuas y luego en longitudinales. Estos músculos protegen dos zonas de fragilidad muscular: el triángulo de Killian, entre el músculo constrictor inferior y el MCF, y el triángulo de Laimer que corresponde a la zona de transición entre el MCF y el esófago cervical.

Datos histológicos

Las fibras musculares que constituyen la unión faringoesofágica son fibras musculares estriadas. Los estudios histológicos y bioquímicos han demostrado que el MCF está compuesto de fibras musculares de diámetro heterogéneo, con una fuerte actividad oxidativa (correlacionada con una elevada resistencia a la fatiga). Las reacciones miofibrilares ATPásicas [9] han puesto en evidencia una mayoría de fibras musculares de tipo I (de velocidad de contracción lenta) [3] contrariamente a los constrictores de la faringe donde predominan las fibras de tipo II (de velocidad de contracción rápida) [7, 10, 14, 38]. En las fibras musculares estriadas del esófago predominan las fibras de tipo I [59].

Datos fisiológicos

Durante la fase faringoesofágica refleja de la deglución, la abertura del EES permite al bolo alcanzar el esófago. El EES se cierra después del paso del bolo alimenticio [15]. Los mecanismos que permiten su abertura son la relajación de las fibras musculares del EES (que precede a la abertura del EES), la ascensión laríngea que despega el cartílago cricoideo de la pared faríngea posterior y la presión del bolo [27, 34, 41]. Se abre también durante el eructo y el vómito. En reposo, este esfínter permanece cerrado para proteger a las vías aéreas de un reflujo esofágico hacia la faringe y para oponerse al paso de aire hacia el estómago durante la inspiración: se caracteriza manométricamente por una zona de presión elevada, de unos 3 a 4 cm [11, 13, 27].

Sophie Périé : *Chef de clinique-assistant.*
Jean Lacau St Guily : *Professeur des Universités, praticien hospitalier.*
Service d'oto-rhino-laryngologie et de chirurgie de la face et du cou, université Paris VI, hôpital Tenon, 4, rue de la Chine, 75020 Paris.

Patogenia

El divertículo de Zenker es un divertículo de pulsión, desarrollado a partir de la mucosa faríngea posterior. Se trata de una patología adquirida de la unión faringoesofágica, cuya fisiopatología implica una lesión estructural del MCF y una debilidad parietal de la unión. Esta última está ligada a un hiato muscular entre el músculo constrictor inferior y el MCF (triángulo de Killian), donde se sitúa el cuello del divertículo [14, 46]. Su formación estaría favorecida por un obstáculo distal, secundario a un disfuncionamiento del MCF (relajación retardada o ineficaz, acalasia). La involución del MCF sería, para Ellis y Cook, un elemento determinante de la aparición de divertículos faringoesofágicos [16, 22]. En estudios histopatológicos del MCF, en muestras tomadas durante el tratamiento quirúrgico de los divertículos de Zenker, se ha encontrado una degeneración fibrosa de las fibras musculares [14, 17]. Estos signos degenerativos son idénticos a los observados en la acalasia del MCF, donde una lesión selectiva de la estructura del MCF provoca un defecto aislado de relajación del EES [2, 26, 38, 53]. El papel del reflujo gastro-esofágico en la formación de los divertículos de Zenker también ha sido evocado en la literatura [18].

Epidemiología y sintomatología

EPIDEMIOLOGÍA

Los divertículos se manifiestan en dos grupos diferenciados, adultos de edad madura (de 55 a 65 años) de predominio masculino, y ancianos de más de 80 años, sobre todo de sexo femenino. Son mucho más frecuentes que los divertículos del esófago. En ausencia de signos clínicos característicos de la afección, del 15 al 20% de los divertículos son un hallazgo radiológico casual [45].

SINTOMATOLOGÍA [45, 49]

Las alteraciones de la deglución son fundamentalmente las rumiaciones (aparición característica, hasta varias horas después de la comida, de regurgitaciones de alimentos no digeridos). Traducen el «vaciado» del contenido de la bolsa diverticular en la que estaban retenidos la saliva y los alimentos. Esta bolsa se vacía en las vías aéreas abiertas después de la fase refleja de la deglución. Estas aspiraciones secundarias son responsables de accesos de tos, de episodios asfíxicos y de neumopatías de deglución. Con frecuencia se observa una disfagia con sensación de retención, de bloqueo del bolo alimenticio. El divertículo puede manifestarse excepcionalmente por afagia ligada a la obstrucción de la boca esofágica por alimentos sólidos. Los gorgoteos y los ruidos hidroaéreos que acompañan a las regurgitaciones, a la disfagia y a las aspiraciones de alimentos constituyen síntomas evocadores. Pueden asociarse signos de disfagia alta, como esfuerzos repetidos para deglutir el mismo bocado, sialorrea y aliento fétido. Faringitis crónicas con parestesias, disfonía y a veces dolores, pueden traducir la irritación de la mucosa faríngea o de la endolaringe por efecto de las regurgitaciones.

No existe correlación entre los signos funcionales y el tamaño del divertículo [39].

Signos clínicos

El examen clínico muestra frecuentemente, en la laringoscopia indirecta, una estasis salival visible en los senos piriformes, lo cual constituye un excelente signo de organicidad ante una sintomatología de la deglución.

El divertículo, si es voluminoso, puede exteriorizarse en la región cervical y, en ese caso, palparse. La presión del divertículo en la región cervical puede provocar regurgitaciones y ruidos hidroaéreos, con frecuencia fácilmente perceptibles durante la auscultación cervical.

Complicaciones

La repercusión funcional de los divertículos faringoesofágicos se observa en el alargamiento de la duración de las comidas y en las modificaciones alimentarias que los trastornos disfágicos imponen a los enfermos (exclusión de algunos alimentos, elección de una textura triturada o líquida).

La gravedad de la afección está determinada por la importancia de la repercusión general, objetivada por la pérdida de peso y por las neumopatías de la deglución, con un riesgo vital para el paciente. Este riesgo es mayor en los pacientes ancianos y en mal estado general. Las complicaciones respiratorias agudas (episodios de asfixia, laringotraqueitis, neumonías, abscesos pulmonares) o crónicas (bronquitis) son secundarias a las broncoaspiraciones. La radiografía pulmonar permite evaluar estas complicaciones.

En otros casos, los alimentos pueden obstruir, progresiva o súbitamente el EES.

En algunos casos, las crisis inflamatorias pueden complicarse con flemones cervicales, tiroiditis, mediastinitis, fístulas bronquioesofágicas o excepcionales compresiones del nervio recurrente izquierdo, del esófago o del eje yugulocarotídeo [45, 49].

El riesgo de transformación maligna es bajo, descrito en menos del 4% de los casos [12, 43, 47].

Exámenes complementarios *(fig. 1)*

Ante toda alteración de la deglución, la prioridad es eliminar un obstáculo parietal faringolaríngeo tumoral o esofágico. La endoscopia otorrinolaringológica y la fibroendoscopia esofágica son exámenes esenciales. Ante signos funcionales evocadores de divertículos de Zenker, lo primero que debe solicitarse es un tránsito baritado faringoesofágico. La fibroendoscopia de la deglución sirve para mostrar los signos indirectos de la disfunción del EES. En la radiografía pulmonar, el divertículo puede aparecer como una imagen hidroaérea.

TRÁNSITO BARITADO

Es el examen que confirma la presencia de un divertículo de Zenker *(fig. 2)*. Este examen se hace de preferencia con doble contraste, haciendo ingerir bario de alta densidad con aire. El tránsito se realiza en posición vertical. Se realizan placas frontales, de perfil e incidencias oblicuas a 30°. El divertículo se presenta como una bolsa redondeada en forma de imagen de adición, que se proyecta, en las placas frontales, a menudo a la izquierda del esófago cervical. Su tamaño varía desde una pequeña bolsa hasta un voluminoso saco diverticular. El cuello del divertículo se observa en las incidencias de perfil, próximo a la sexta vértebra cervical. El divertículo puede rechazar hacia delante al esófago cervical en caso de ser voluminoso, extendiéndose al mediastino.

FIBROENDOSCOPIA FARINGOLARÍNGEA

El examen de la faringolaringe con el nasofibroendoscopio proporciona datos anatómicos, cualitativos y dinámicos de la deglución durante degluciones en blanco y después de la ingestión de una papilla [4, 40]. Permite visualizar directamente la estasis faríngea y las broncoaspiraciones. Una estasis salival aislada en los senos piriformes, o de papilla ingerida, aparece en las alteraciones de la deglución como consecuencia de una

Población: pacientes ancianos de más de 60 años

Síntomas no específicos: disfagia, broncoaspiración secundaria, atragantamientos, sialorrea...

Síntomas evocadores: rumiaciones, ruidos hidroaéreos, gorgoteos

Examen ORL: normal salvo una estasis salival no específica en la hipofaringe

Fibroendoscopia de la deglución después de ingestión de papilla - signo evocador: desaparición de la papilla con reaparición en la hipofaringe

Radiografía pulmonar

Signos evocadores → **Confirmación: tránsito baritado**

Signos no evocadores: disfagia solamente → Fibroendoscopia esofágica → **Confirmación: tránsito baritado**

Intervención: primero endoscopia, sobre todo en ausencia de fibroendoscopia esofágica previa.

Eliminar formalmente cualquier lesión sospechosa

1 *Metodología ante una sospecha de divertículo de Zenker.*

disfunción del EES (en particular en la acalasia o en presencia de un divertículo). Durante la ingestión de papilla aparece un signo muy evocador de los divertículos de Zenker. Después de la desaparición completa de papilla de los senos piriformes, ésta reaparece en los repliegues hipofaríngeos como una «marea». Este signo no se observa nunca en caso de disfunción aislada del EES y desaparece en los divertículos operados.

OTROS EXÁMENES

La esofagoscopia con tubo rígido y la fibroendoscopia esofágica pueden ser peligrosas por el riesgo de perforación del fondo de la bolsa diverticular. A menudo es el divertículo el que está en el eje de la faringe mientras que el esófago está fuertemente rechazado hacia delante, angulado con respecto a la faringe. No obstante, un divertículo ignorado hasta ese momento puede descubrirse durante la fibroendoscopia esofagogástrica, o durante la extracción, en el transcurso de una esofagoscopia con tubo rígido, de un cuerpo extraño bloqueado en la boca esofágica.

Tratamiento

El tratamiento quirúrgico se plantea entre los procedimientos por cervicotomía o por vía endoscópica [48, 55] *(cuadro I).*

Los tratamientos quirúrgicos clásicos por cervicotomía son:

— la resección del divertículo, o diverticulectomía, asociada a menudo a una miotomía primaria [6, 23, 25, 60];

— la miotomía extramucosa del EES [29, 32, 33, 42];

— la miotomía asociada a la suspensión de la bolsa diverticular (diverticulopexia) [20, 36, 39];

— la miotomía asociada a la imbricación de la bolsa diverticular en la luz esofágica [22, 33, 44].

Por vía endoscópica, el tratamiento se basa en la sección del cuello realizada mediante miotomía transmucosa, con el láser CO_2 [19, 30, 31, 50, 52, 56, 57, 58], con el láser KTP [37] o con una pinza de sutura automática [51, 52].

TRATAMIENTO POR VÍA CERVICAL *(fig. 3)*

La operación se desarrolla bajo anestesia general pero se puede realizar bajo anestesia regional (bloqueo de C3-C4). Una endoscopia prudente permite aspirar los restos alimenticios, visualizar la mucosa faríngea vecina y colocar una sonda de mercurio o una bujía de tamaño medio en el esófago, para facilitar la localización del eje faringoesofágico durante la operación.

Los tiempos operatorios son los siguientes:

— cervicotomía lateral, de preferencia izquierda, en razón de la localización anatómica constante del nervio recurrente de este lado en una longitud de 5 cm a lo largo del borde anterior del músculo esternocleidomastoideo;

Cuadro I. – Diferentes procedimientos terapéuticos.

Por vía cervical	Por vía endoscópica
* Miotomía extramucosa solamente * Miotomía extramucosa asociada a: — diverticulopexia — invaginación — diverticulectomía	* Miotomía transmucosa — Láser CO_2 — Láser KTP — Pinza de sección y sutura automática

* diverticulectomía sola.

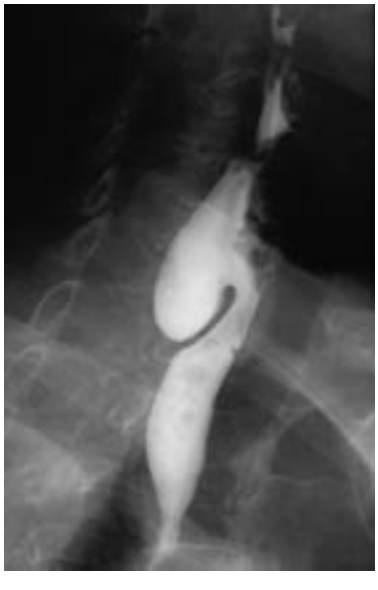

2 *Divertículo con tránsito faringoesofágico.*

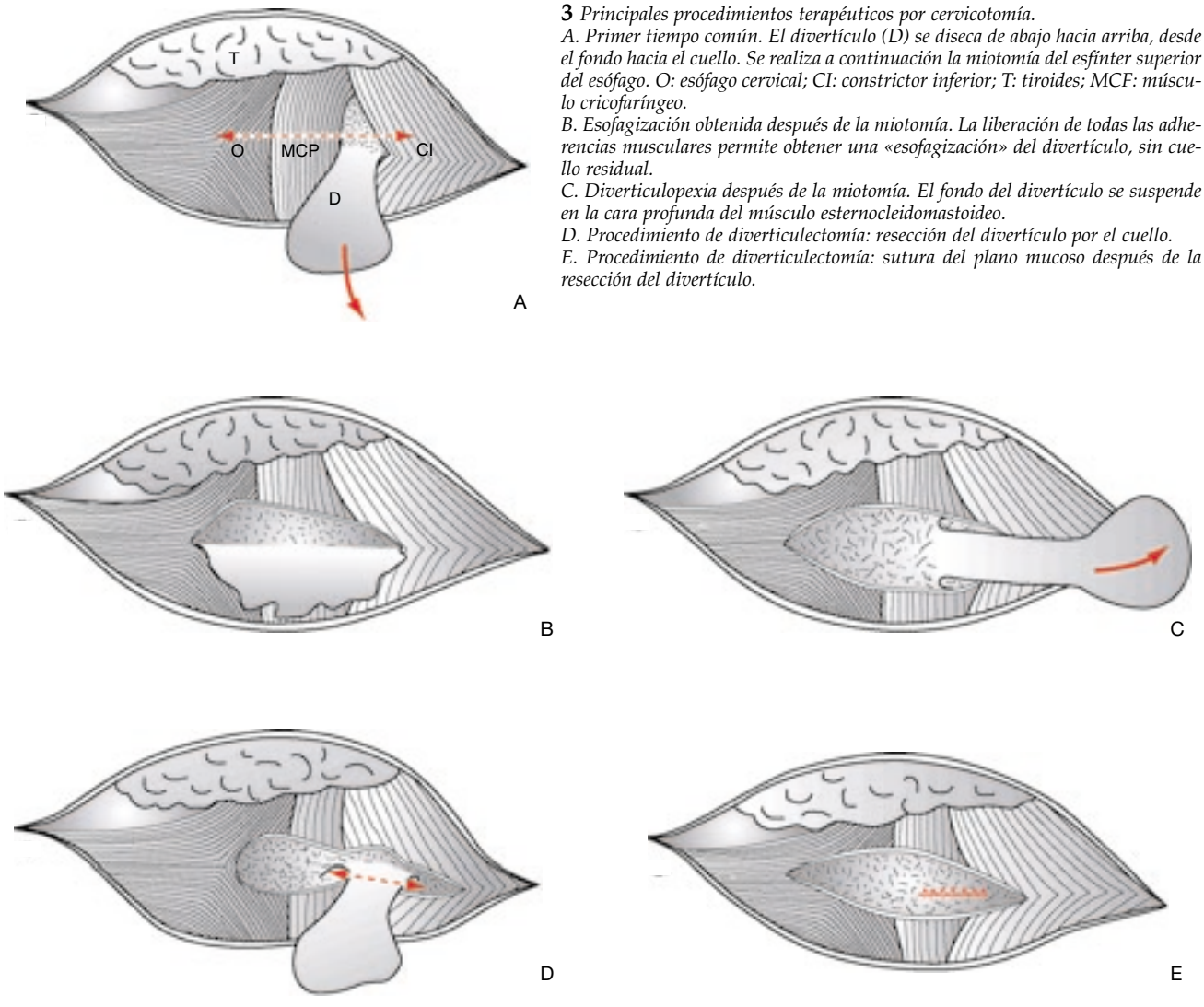

3 *Principales procedimientos terapéuticos por cervicotomía.*
A. Primer tiempo común. El divertículo (D) se diseca de abajo hacia arriba, desde el fondo hacia el cuello. Se realiza a continuación la miotomía del esfínter superior del esófago. O: esófago cervical; CI: constrictor inferior; T: tiroides; MCF: músculo cricofaríngeo.
B. Esofagización obtenida después de la miotomía. La liberación de todas las adherencias musculares permite obtener una «esofagización» del divertículo, sin cuello residual.
C. Diverticulopexia después de la miotomía. El fondo del divertículo se suspende en la cara profunda del músculo esternocleidomastoideo.
D. Procedimiento de diverticulectomía: resección del divertículo por el cuello.
E. Procedimiento de diverticulectomía: sutura del plano mucoso después de la resección del divertículo.

— incisión de la aponeurosis cervical superficial y sección del músculo omohioideo para abordar el eje faringoesofágico por detrás, desplazando el paquete yugulocarotídeo hacia afuera;

— desplazamiento del lóbulo tiroideo izquierdo hacia delante y ligadura de la vena tiroidea media, lo que permite llegar a la pared posterior del eje faringoesofágico;

— identificación del fondo del divertículo por detrás del eje faringoesofágico, liberación de la bolsa diverticular de abajo hacia arriba; la liberación de las fibras musculares adheridas a la bolsa facilita esta disección que se lleva hasta el cuello del divertículo;

— miotomía del EES realizada desde el cuello diverticular en la cara posterior de la unión faringoesofágica. Se extiende al MCF y a la musculatura estriada del esófago cervical, con una longitud de 5 a 6 cm. Se continúa hasta provocar una hernia del plano mucoso;

— disección del MCF, de la mucosa y resección muscular de un lado o a uno y otro lado de la incisión, con una anchura de aproximadamente 1 cm.

— Después de esta miotomía pueden realizarse algunos procedimientos diferentes:

— miotomía aislada, pues la sección-compresión de las fibras musculares conduce a la supresión de todo cuello residual («esofagización» del divertículo);

— suspensión del fondo del divertículo (diverticulopexia) mediante puntos superficiales a la cara profunda del músculo esternocleidomastoideo o a la pared faríngea suprayacente. El objetivo es situar la bolsa residual en un punto no declive;

— diverticulectomía. La sección se hace por encima del cuello, entre dos hilos de referencia, con la pinza automática o con una sutura clásica sin resecar demasiada mucosa para evitar una estenosis de la luz faringoesofágica residual. El plano muscular se reconstituye a continuación aproximando los músculos constrictores próximos a la sutura mucosa. Algunos cirujanos realizan una diverticulectomía sin miotomía previa;

— imbricación diverticular en la luz esofágica asociada al cierre del triángulo de Killian mediante sutura de los músculos faríngeos, con objeto de evitar una nueva exteriorización del divertículo.

Se procede al cierre de la vía de acceso suturando el músculo omohioideo y la aponeurosis cervical superficial y se coloca una sonda aspirativa en el espacio retrofaríngeo.

Se coloca una sonda nasogástrica sistemáticamente, o sólo en caso de diverticulectomía o de herida accidental de la mucosa.

TRATAMIENTO POR VÍA ENDOSCÓPICA [8, 19, 30, 31, 50, 51, 52, 56, 57, 58] *(fig. 4)*

Se realiza, bajo anestesia general, una miotomía transmucosa del cuello diverticular denominada diverticulotomía.

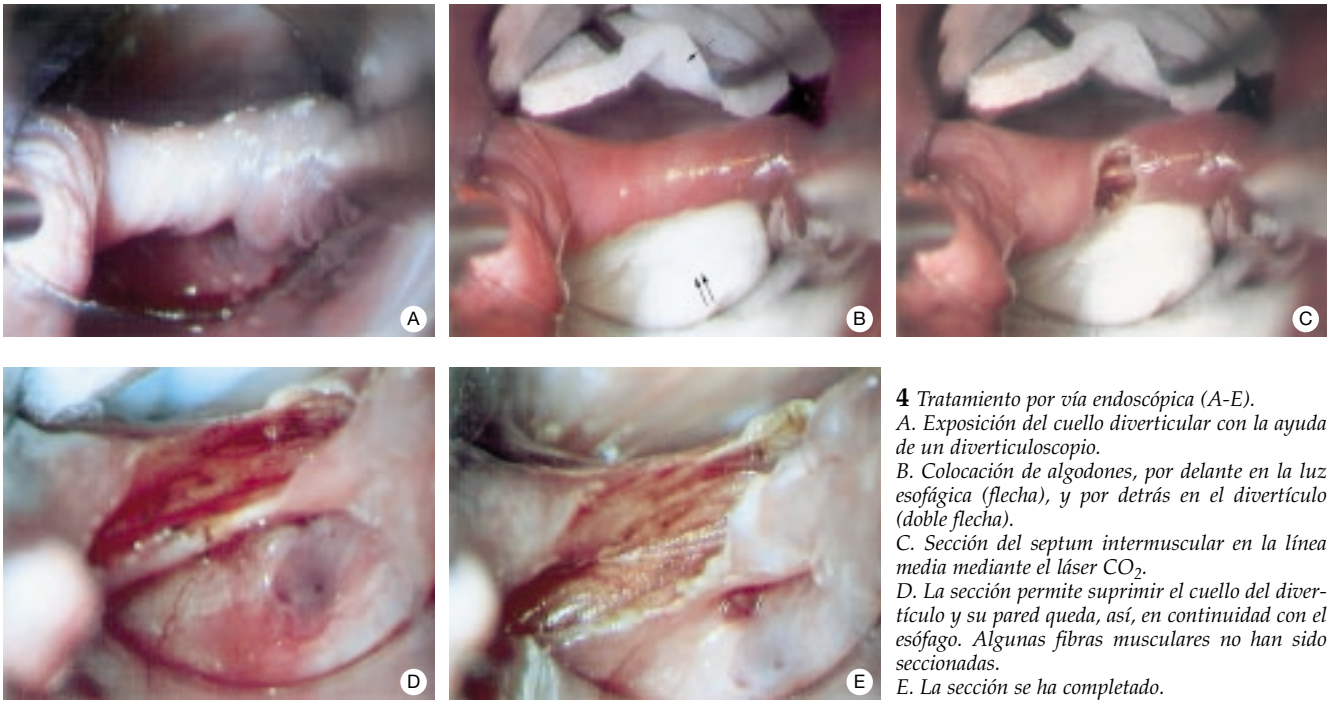

4 *Tratamiento por vía endoscópica (A-E).*
A. Exposición del cuello diverticular con la ayuda de un diverticuloscopio.
B. Colocación de algodones, por delante en la luz esofágica (flecha), y por detrás en el divertículo (doble flecha).
C. Sección del septum intermuscular en la línea media mediante el láser CO_2.
D. La sección permite suprimir el cuello del divertículo y su pared queda, así, en continuidad con el esófago. Algunas fibras musculares no han sido seccionadas.
E. La sección se ha completado.

En un primer tiempo la endoscopia con tubo rígido permite vaciar la bolsa del divertículo y visualizar la mucosa faríngea. A continuación se expone el divertículo gracias a un diverticuloscopio (diverticuloscopio de valvas móviles o fijas) posicionado a caballo sobre el cuello diverticular. Este tiempo de exposición es capital, a veces difícil, y solamente una buena exposición del septum muscular que separa el divertículo de la luz esofágica permite la prosecución de la operación. El septum muscular se secciona en su parte medial, mediante láser CO_2 [5, 8, 19, 58], a veces mediante láser KTP/532 [37], en casi toda su longitud, para marsupializar la bolsa diverticular en el esófago; la bolsa persistirá, pero comunicará, en lo sucesivo, ampliamente con la luz esofágica, eliminando la retención alimenticia y salival. Es difícil estimar a qué altura detener la sección del septum muscular. Es preferible dejar un «escalón de seguridad» para evitar fragilizar la mucosa subyacente y su ruptura secundaria [30, 37]. Los tejidos carbonizados se retiran a medida que avanza la intervención para controlar perfectamente la miotomía. Las hemorragias se controlan con la colocación de algodones adrenalinados, pero a veces se necesita una coagulación selectiva.

Algunos autores proponen una sección del septum con una pinza de sección y sutura automática [51, 52]. Los argumentos a favor de esta técnica son la reducción de los riesgos de fugas mediastínicas y una hospitalización reducida. Los argumentos en contra son el coste y las dificultades en el posicionamiento de la pinza, que aconsejan su colocación bajo control microscópico [51].

La colocación de una sonda gástrica no es sistemática.

POSTOPERATORIO

Una antibioticoterapia (tipo ácido clavulánico y amoxicilina) se prescribe habitualmente durante 2 a 5 días. La sonda cervical se retira después de 2 o 3 días.

La vigilancia de la temperatura y de la evolución de los signos funcionales son indispensables para detectar a tiempo todas las complicaciones. La alimentacion se reanuda precozmente, la misma noche o al día siguiente de la operación después de una miotomía extramucosa o de una miotomía transmucosa por vía endoscópica y después de la supresión de una eventual sonda nasogástrica y en ausencia de fiebre o de signos sospechosos (dolores dorsales que hagan temer una mediastinitis). El paciente se queja a menudo de una pequeña disfagia dolorosa, que debe disminuir progresivamente en menos de 48 horas. En caso de abertura de la mucosa faringoesofágica por vía cervical (en el transcurso de una diverticulectomía o si queda una herida mucosa accidental), el reinicio de la alimentación se posterga hasta después del 5° día postoperatorio. También se posterga cuando la miotomía transmucosa por vía endoscópica ha sido demasiado extensa.

La duración de la hospitalización depende del postoperatorio y de la fecha del reinicio de la alimentación. En ausencia de complicaciones, varía de 4 a 6 días.

RESULTADOS HISTOLÓGICOS

Se han comparado los resultados anatomopatológicos del MCF de pacientes con un divertículo con los del MCF de pacientes que presentan un cuadro de acalasia y con los de los pacientes que han sufrido una faringolaringectomía total. Este análisis ha sido posible tras la resección de una porción muscular de la unión faringoesofágica por vía cervical.

Se han observado, en el MCF, signos histológicos semejantes a los encontrados en los casos de acalasia [14, 17, 38]: presencia de una infiltración conjuntivograsa (fibroadiposa) y de células inflamatorias, asociada a una degeneración de las fibras musculares (atrofia). La disminución significativa del diámetro medio de las fibras musculares traduce probablemente la intensidad de los signos degenerativos.

Complicaciones terapéuticas y recidivas

COMPLICACIONES

Las principales complicaciones están ligadas a las perforaciones de la mucosa faríngea. Estos riesgos aumentan en caso de abertura de la mucosa faríngea sea por vía cervical, accidentalmente o debido a la sección del divertículo, sea

por vía endoscópica si la sección del septum diverticular ha sido demasiado importante. Estas perforaciones se manifiestan por enfisema e infección locorregional que pueden evolucionar hacia la mediastinitis, asociada o no a complicaciones pulmonares (neumonías, pleuresía), y las fístulas cutaneoesofágicas.

Estos riesgos son similares tanto en los procedimientos quirúrgicos por vía cervical como por vía endoscópica. En una serie de 507 pacientes operados por vía endoscópica, Van Overbeck refiere un deceso postoperatorio por causa cardíaca y una baja tasa de morbilidad (8 % de complicaciones), que incluía menos del 2 % de mediastinitis tratadas médicamente (con antibioticoterapia intravenosa y suspensión de la alimentación oral), 12 enfisemas transitorios y una fístula [56].

Por vía cervical, puede lesionarse el nervio recurrente, a menudo por un separador. El riesgo de una estenosis esofágica está ligado a una sección de la mucosa demasiado importante durante la sección del divertículo por vía externa.

Las tasas de mortalidad son difíciles de comparar pues se imbrican en el estado general que presentan los diferentes pacientes, debilitados por la edad avanzada. La mortalidad parece idéntica con todos los procedimientos terapéuticos, aproximadamente el 1,2 % [31].

RECIDIVAS

La ausencia de mejoría funcional después del tratamiento por vía endoscópica se debe a una cirugía incompleta y requiere una reintervención por vía endoscópica o por cervicotomía [30, 57].

Las tasas de recidiva parecen un poco más elevadas por vía endoscópica que por vía cervical (13 % frente al 0-5 %), probablemente en relación con un gesto incompleto [44]. La reintervención por vía endoscópica da resultados satisfactorios. Los resultados de la miotomía por vía endoscópica deben reevaluarse a más largo plazo. Por vía cervical, los fracasos son también más frecuentes en ausencia de miotomía (16 % de los casos en el estudio de Aggerholm) [1, 29, 46], confirmando la patogenia de estos divertículos de pulsión [46].

Indicaciones terapéuticas

Para reducir la morbilidad quirúrgica, los procedimientos por cervicotomía con miotomía extramucosa (miotomía sola o asociada a una diverticulopexia por vía cervical) y los procedimientos por vía endoscópica parecen los más adaptados a las personas ancianas. Estos procedimientos permiten la realimentación precoz desde el primer día postoperatorio y una hospitalización corta, de menos de 5 días. La elección de estas terapéuticas depende, en parte, del cirujano. Debido a la vía de acceso natural del procedimiento endoscópico, cuya popularidad crece desde hace algunos años, puede proponerse de primera intención. Las ventajas del tratamiento de los divertículos por vía endoscópica son: duración breve de la anestesia general, adaptada a los pacientes ancianos debilitados [37], simplicidad, ausencia de cicatriz cervical y de riesgo de parálisis recurrencial y hospitalización corta.

No obstante, los procedimientos endoscópicos no siempre pueden realizarse. Necesitan una perfecta exposición del septum muscular que separa el divertículo de la luz esofágica, que a veces puede exigir mucho tiempo (y prolongar la duración de la anestesia general). Debido a la atrofia muscular y mucosa ligada al envejecimiento, la exposición de este septum es más fácil en los pacientes ancianos, pero puede ser más delicada, incluso imposible, en los otros (artrosis cervical, gibosidad, mucosa engrosada que impide una buena visibilidad del septum muscular), en los que se necesita una cervicotomía. El paciente debe estar siempre prevenido de esta eventualidad en el preoperatorio.

Bien programada, la miotomía simple del EES da muy buenos resultados. Es indispensable en todos los tratamientos de los divertículos por vía cervical. La elección de suspender el divertículo está ligada a menudo al gran tamaño del mismo, para evitar que la bolsa restante se vuelva a llenar. Entre la miotomía sola o asociada a la resección del divertículo, los resultados funcionales son idénticos. La ventaja de la resección del divertículo con respecto a la miotomía simple es la de eliminar todo riesgo de transformación maligna, descrita en menos del 4 % de los casos [12, 47]. Pero la abertura de la mucosa faríngea aumenta la morbilidad. Otro interés de la miotomía por vía cervical es la posibilidad de realizar la intervención bajo anestesia locorregional, en caso de contraindicación formal de anestesia general.

Rara vez se realiza la invaginación del divertículo en la luz del esófago, que provocaría progresivamente la atrofia del divertículo. Sin embargo, no puede proponerse en el caso de divertículos voluminosos por el riesgo obstructivo [44].

En los pacientes jóvenes, la miotomía del EES asociada a la resección del divertículo por cervicotomía puede plantearse en caso de divertículo voluminoso, para evitar las recidivas y eliminar el riesgo de transformación maligna. La resección diverticular sin miotomía es un procedimiento que no se aconseja.

Eficacia del tratamiento

El éxito del tratamiento se valora según la desaparición de la sintomatología inicial. En la fibroendoscopia de deglución, la desaparición de los signos observados en el preoperatorio es un signo indirecto del resultado de la miotomía. La curva ponderal no siempre se modifica.

El tránsito faringoesofágico de control sólo tiene interés en ausencia de mejoría funcional. El tránsito encontrará, por regla general, un divertículo residual asintomático si no se ha resecado el divertículo. Estas imágenes no se correlacionan con los resultados funcionales [21, 60]. Conviene, no obstante, informar al paciente y a su médico.

Conclusión

La miotomía del MCF [6] o, más concretamente, la del EES, es el principio terapéutico de base de los divertículos de Zenker, puesto que elimina el cuello responsable de los síntomas. La miotomía puede realizarse por cervicotomía con excelentes resultados, pero la sección endoscópica es un método eficaz cuya morbilidad y simplicidad justifican su difusión.

Cualquier referencia a este artículo debe incluir la mención del artículo original: Périé S et Lacau St Guily J. Diverticules pharyngo-œsophagiens. Encycl Méd Chir (Editions Scientifiques et Médicales Elsevier SAS, Paris, tous droits réservés), Oto-rhino-laryngologie, 20-840-A-10, 1998, 6 p.

Bibliografía

[1] Aggerholm K, Illum D. Surgical treatment of Zenker's diverticulum. *J Laryngol Otol* 1990 ; 104 : 312-314

[2] Asherson N. Achalasia of the cricopharyngeal sphincter. *J Laryngol Otol* 1950 ; 64 : 747-758

[3] Barany M. ATPase activity of myosin correlated with speed of muscle shortening. *J Gen Physiol* 1967 ; 50 : 197-218

[4] Bastian RW. The videoendoscopic swallowing study : an alternative and partner to the videofluoroscopic swallowing study. *Dysphagia* 1993 ; 8 : 359-367

[5] Benjamin B, Gallagher R. Microendoscopic laser diverticulotomy for hypopharyngeal diverticulum. *Ann Otol Rhinol Laryngol* 1993 ; 102 : 675-679

[6] Blakeley WR, Garety EJ, Smith DE. Section of the cricopharyngeus muscle for dysphagia. *Arch Surg* 1968 ; 96 : 745-762

[7] Bonington A, Mahon M, Whitmore I. A histological and histochemical study of the cricopharyngeus muscle in man. *J Anat* 1988 ; 156 : 27-37

[8] Bourdial J, Lallemant Y. Traitement endoscopique des diverticules de Zenker. *Ann Otolaryngol* 1968 ; 85 : 851-857

[9] Brooke MH, Kaiser KK. Muscle fiber types : how many and what kind ? *Arch Neurol* 1970 ; 23 : 369-379

[10] Brownlow H, Whitmore I, Willan PL. A quantitative study of the histochemical and morphometric characteristics of the human cricopharyngeus muscle. *J Anat* 1989 ; 166 : 67-75

[11] Castell JA, Castell DO. Modern solid state computerized manometry of the pharyngoesophageal segment. *Dysphagia* 1993 ; 8 : 270-275

[12] Chudecki B. Radiation cancer of the thoracic esophagus. *Br J Radiol* 1972 ; 45 : 303-304

[13] Cook IJ. Cricopharyngeal function and dysfunction. *Dysphagia* 1993 ; 8 : 244-251

[14] Cook IJ, Blumbergs JP, Cash K, Jamieson GG, Shearman DJ. Structural abnormalities of the cricopharyngeus muscle in patients with pharyngeal (Zenker's) diverticulum. *J Gastroenterol Hepatol* 1992 ; 7 : 556-562

[15] Cook IJ, Dodds WJ, Dantas RO, Massey BT, Kern MK, Lang JM et al. Opening mechanism of the human upper esophageal sphincter. *Am J Physiol* 1989 ; 257 : G748-G759

[16] Cook IJ, Gabb M, Panagopoulos V, Jamieson GG, Dodds WJ, Dent J, Shearman DJ. Pharyngeal (Zenker's) diverticulum is a disorder of upper esophageal opening. *Gastroenterology* 1992 ; 103 : 1229-1235

[17] Cruse JP, Edwards DA, Smith JF, Wyllie JH. The pathology of cricopharyngeal dysphagia. *Histopathology* 1979 ; 34 : 223-232

[18] Delahunty JE, Margulies SI, Alonso WA et al. The relationship of reflux esophagitis to pharyngeal pouch (Zenker's diverticulum) formation. *Laryngoscope* 1971 ; 81 : 570-577

[19] Dohlman G, Mattson O. The endoscopic operation for hypopharyngeal diverticula. *Arch Otolaryngol* 1960 ; 71 : 744-752

[20] Duranceau A, Rheault MJ, Jamieson GG. Physiologic response to cricopharyngeal myotomy and diverticulum suspension. *Surgery* 1983 ; 94 : 655-662

[21] Ekberg O, Besjakov J, Lindgren S. Radiographic findings after cricopharyngeal myotomy. *Acta Radiol* 1987 ; 28 : 555-558

[22] Ellis FH, Schlegel JF, Lynch VP, Payne WS. Cricopharyngeal myotomy for pharyngoesophageal diverticulum. *Ann Surg* 1969 ; 170 : 340-349

[23] Freeland AP, Bates GJ. The surgical treatment of pharyngeal pouch : inversion or excision. *Ann R Coll Surg Eng* 1987 ; 69 : 57-58

[24] Gehanno P, Lallemant Y. Les troubles de la déglutition par dysfonctionnement de la jonction pharyngo-œsophagienne. *Presse Med* 1977 ; 6 : 943-952

[25] George CD, Pollock D. Excision of pharyngoesophageal diverticula using a surgical stapling device. *Br J Surg* 1984 ; 71 : 422

[26] Goyal RK. Disorders of the cricopharyngeus muscle. *Otolaryngol Clin North Am* 1984 ; 17 : 115-130

[27] Goyal RK, Martin SB, Shapiro J. The role of cricopharyngeus muscle in pharyngoesophageal disorders. *Dysphagia* 1993 ; 8 : 252-258

[28] Guerrier Y, Ngo-Van-Hien. L'appareil musculaire du segment pharyngo-œsophagien. *Comptes Rendus Assoc Anat* 1952 : 279-288

[29] Gullane PJ, Willet JM, Heeneman H et al. Zenker's diverticulum. *J Otolaryngol* 1983 ; 12 : 53-57

[30] Holinger LD, Benjamin B. New endoscope for (laser) endoscopic diverticulotomy. *Ann Otol Rhinol Laryngol* 1987 ; 96 : 658-660

[31] Holinger PH, Johnston KC. Endoscopic surgery of Zenker's diverticula. *Ann Otol Rhinol Laryngol* 1995 ; 104 : 751-757

[32] Hurwitz AL, Duranceau A. Upper-esophageal sphincter dysfunction. *Dig Dis* 1978 ; 23 : 275-281

[33] Johnson JT, Weissman J. Diverticular imbrication and myotomy for Zenker's. *Laryngoscope* 1992 ; 102 : 1377-1378

[34] Kahrilas PJ, Dodds WJ, Dent J, Logemann JS, Shaker R. Upper esophageal sphincter function during deglutition. *Gastroenterology* 1988 ; 92 : 52-62

[35] Kelly JH, Kuncl RW. Myology of the pharyngoesophageal segment : gross anatomic and histologic characteristics. *Laryngoscope* 1996 ; 106 : 713-720

[36] Konowitz PM, Biller HF. Diverticulopexy and cricopharyngeal myotomy : treatment for the high-risk patient with a pharyngoesophageal (Zenker's) diverticulum. *Otolaryngol Head Neck Surg* 1989 ; 100 : 146-153

[37] Kuhn FA, Bent JP. Zenker's diverticulotomy using the KTP/532 laser. *Laryngoscope* 1992 ; 102 : 946-950

[38] Lacau St Guily J, Zhang KX, Périé S, Copin H, Butler-Browne GS et al. Improvement of dysphagia following cricopharyngeal myotomy in a group of elderly patients. *Ann Otol Rhinol Laryngol* 1995 ; 104 : 603-609

[39] Laccourreye O, Ménard M, Cauchois R, Huart J, Jouffre V, Brasnu D et al. Esophageal diverticulum : diverticulopexy versus diverticulectomy. *Laryngoscope* 1994 ; 104 : 889-892

[40] Langmore SE, Schatz K, Olsen N. Fiberoptic endoscopic examination of swallowing safety : a new procedure. *Dysphagia* 1988 ; 2 : 209-215

[41] Logemann JA. Swallowing physiology and pathophysiology. *Otolaryngol Clin North Am* 1988 ; 21 : 613-623

[42] McKenna JA, Dedo HH. Cricopharyngeal myotomy : indications and technique. *Ann Otol Rhinol Laryngol* 1992 ; 101 : 216-221

[43] Mortensen JD, Clagett OT, Schmidt HW, Gray HK. La diverticulectomie pharyngo-œsophagienne en un temps. *J Thorac Surg* 1955 ; 30 : 316-322

[44] Morton RP, Bartley JR. Inversion of Zenker's diverticulum : the prefered option. *Head Neck* 1993 ; 15 : 253-256

[45] Mounier-Kuhn P, Labayle J, Haguenauer JP, Poncet P, Traissac L. La bouche œsophagienne. *Compte rendu du congrès de la société française d'ORL et de pathologie cervico-faciale.* Paris : Arnette, 1971 : 12-41

[46] Orringer MB. Extended cervical oesophagomyotomy for cricopharyngeal dysfunction. *J Thorac Cardiovasc Surg* 1979 ; 7 : 81-86

[47] Parkman HP, Cohen S. Malignancy-induced secondary achalasia. *Dysphagia* 1993 ; 8 : 292-296

[48] Payne WS. The treatment of pharyngoesophageal diverticulum : the simple and complex. *Hepatogastroenterology* 1992 ; 39 : 109-114

[49] Pinel J, Fabre A. Diverticules de l'œsophage. *Encycl Med Chir* (Elsevier, Paris), Oto-rhino-laryngologie, 20-840- A10, 1984 : 1-8

[50] Remacle M, Lawson G, Mayne A. La chirurgie du diverticule pharyngo-œsophagien par voie endoscopique au laser CO_2. *Rev Off Soc Fr ORL* 1992 ; 15 : 21-26

[51] Richtsmeier WJ, Scher RL. Telescopic laryngeal and pharyngeal surgery. *Ann Otol Rhinol Laryngol* 1997 ; 106 : 995-1 001

[52] Scher RL, Richtsmeier WJ. Endoscopic staple-assisted esophagodiverticulostomy for Zenker's diverticulum. *Laryngoscope* 1996 ; 106 : 951-956

[53] Sutherland HD. Cricopharyngeal achalasia. *J Thorac Cardiovasc Surg* 1962 ; 43 : 114-126

[54] Terracol J, Nichet L. Le segment pharyngo-œsophagien. *Rev Laryngol* 1937 ; 2 : 150-185

[55] Trotoux J. Chirurgie des diverticules pharyngo-œsophagiens. *Encycl Med Chir* (Elsevier, Paris), Techniques chirurgicales – Tête et Cou, 46-290, 1993 : 1-7

[56] Van Overbeck JJ. Upper esophageal sphincterotomy in dysphagia patients with and without a diverticulum. *Dysphagia* 1991 ; 6 : 228-234

[57] Van Overbeek JJ, Hoeksema PE. Endoscopic treatment of hypopharyngeal diverticulum : 211 cases. *Laryngoscope* 1982 ; 92 : 88-91

[58] Van Overbeek JJ, Hoeksema PE, Edens ET. Microendoscopic surgery of the hypopharyngeal diverticulum using electrocoagulation or carbon dioxide laser. *Ann Otol Rhinol Laryngol* 1984 ; 93 : 34-36

[59] Whitmore I. Oesophageal striated muscle arrangement and histochemical fibre types in guinea-pig, marmoset, macaque and man. *J Anat* 1982 ; 134 : 685-695

[60] Witterick IJ, Gullane PJ, Yeung E. Outcome analysis of Zenker's diverticulectomy and cricopharyngeal myotomy. *Head Neck* 1995 ; 17 : 382-388